ΕΛΛΗΝΙΚΗ ΕΤΑΙΡΕΙΑ ΧΕΙΡΟΥΡΓΙΚΩΝ ΛΟΙΜΩΞΕΩΝ

18ο ΠΑΝΕΛΛΗΝΙΟ ΣΥΝΕΔΡΙΟ ΧΕΙΡΟΥΡΓΙΚΩΝ ΛΟΙΜΩΞΕΩΝ

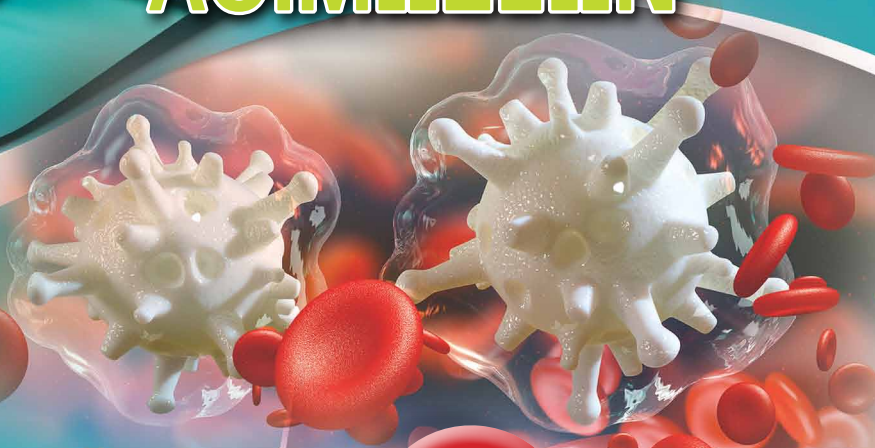

ΥΠΟ ΤΗΝ ΑΙΓΙΔΑ:

ΕΛΛΗΝΙΚΗ ΧΕΙΡΟΥΡΓΙΚΗ ΕΤΑΙΡΕΙΑ
HELLENIC SURGICAL SOCIETY

www.18surgicalinfections2023.gr

Χορηγούνται 20 μόρια Συνεχιζόμενης Ιατρικής Εκπαίδευσης (CME - CPD credits από τον Πανελλήνιο Ιατρικό Σύλλογο)

15-17 ΔΕΚΕΜΒΡΙΟΥ 2023

Ξενοδοχείο ROYAL OLYMPIC ΑΘΗΝΑ

ΒΡΑΒΕΥΘΕΙΣΕΣ ΕΡΓΑΣΙΕΣ

ΔΙΟΙΚΗΤΙΚΟ ΣΥΜΒΟΥΛΙΟ

Πρόεδρος: Κ. Τούτουζας

Αντιπρόεδρος: Ι. Γαλάνης

Γραμματέας: Ν. Σικαλιάς

Ταμίας: Α. Μαρίνης

Μέλη: Κ. Βλάχος
Γ. Χατζημαυρουδής
Γ. Χριστοδουλίδης

ΟΡΓΑΝΩΤΙΚΗ ΕΠΙΤΡΟΠΗ

Επίτιμοι Πρόεδροι: Α. Καμπαρούδης
Ν. Λυρατζόπουλος

Πρόεδρος: Κ. Τούτουζας

Αντιπρόεδροι: Ι. Γαλάνης
Σ. Στεργιόπουλος

Γενικοί Γραμματείς: Ε. Μουλούδη
Δ. Σχίζας

Ταμίας: Ν. Σικαλιάς

Μέλη: Κ. Βλάχος
Β. Λαγόπουλος
Α. Μαρίνης
Χ. Μαρκογιαννάκης
Μ. Φρούντζας
Γ. Χατζημαυρουδής
Γ. Χριστοδουλίδης

ΕΠΙΣΤΗΜΟΝΙΚΗ ΕΠΙΤΡΟΠΗ

Πρόεδρος:
Γ. Γκιόκας

Μέλη:

Κ. Αλεξίου
Μ. Βάιλας
Π. Βασιλείου
Π. Γιαννόπουλος
Δ. Δαμάσκος
Σ. Δρίτσας
Ε. Ευφραιμίδου
Γ. Θεοδωρόπουλος
Δ. Θεοδώρου
Ο. Ιωαννίδης
Ε. Κανέλλου
Μ. Καρανίκας
Ι. Κεσίσογλου
Κ. Κηροπλάστης
Ι. Κουτελιδάκης
Ι. Κουτελέκος
Ν. Κρητικός
Κ. Κύκαλος
Κ. Λασιθιωτάκης
Γ. Λιανός
Π. Λυκούδης
Ι. Μαντάς
Ι. Μαρούλης
Ι. Μασσαλής
Ν. Μαχαίρας
Γ. Μήτσης
Ν. Μιχαλόπουλος
Κ. Μπαλλάς
Κ. Μπράμης
Χ. Παπαβασιλείου
Β. Παπαζιώγας
Δ. Παπαγόρας
Δ. Παπακωνσταντίνου
Γ. Παππάς-Γώγος
Ν. Παραράς
Π. Πατρικάκος
Γ. Σκρουμπής
Κ. Τεπετές
Α. Τσαρουχά
Γ. Τσουρούφλης
Α. Χαμζίν

ΕΠΙΤΡΟΠΗ ΚΡΙΣΗΣ ΕΡΓΑΣΙΩΝ

Ι. Κουτελιδάκης
Ι. Μαρούλης
Κ. Τεπετές

ΧΑΙΡΕΤΙΣΜΟΣ ΠΡΟΕΔΡΟΥ

Αγαπητοί συνάδελφοι

Είναι ιδιαίτερη τιμή και χαρά για μένα η ανάληψη της διοργάνωσης του **18ου Πανελλήνιου Συνεδρίου Χειρουργικών Λοιμώξεων**, το οποίο θα πραγματοποιηθεί στην **Αθήνα**, από **15** έως **17 Δεκεμβρίου 2023** στο ξενοδοχείο **Royal Olympic**.

Οι Χειρουργικές Λοιμώξεις αποτελούν πηγή νοσηρότητας και θνητότητας που συνοδεύει την άσκηση της Χειρουργικής σε όλες της τις εκφάνσεις. Η πολυπαραγοντική θεώρηση των Χειρουργικών Λοιμώξεων απαιτεί αναγνώριση παραγόντων κινδύνου, σύγχρονη διαγνωστική προσέγγιση, υποστήριξη του βαρέως πάσχοντα χειρουργικού ασθενή, χειρουργική αντιμετώπιση και αποτίμηση της οικονομικής και κοινωνικής επίπτωσης στα πλαίσια διεπιστημονικής προσέγγισης.

Με αυτές τις σκέψεις, η Οργανωτική Επιτροπή έχει διαμορφώσει ένα πλουραλιστικό Επιστημονικό Πρόγραμμα με σύντομες διαλέξεις ειδικών επιστημόνων, στρογγυλές τράπεζες και κλινικά φροντιστήρια. Στόχος μας είναι η συμμετοχή συναδέλφων από διάφορες εξειδικεύσεις της Χειρουργικής αλλά και επιστημόνων άλλων ειδικοτήτων.

Στο Συνέδριο αυτό θέλουμε να δώσουμε τη δυνατότητα συμμετοχής όσο το δυνατό περισσοτέρων νέων συναδέλφων με ελεύθερες ή αναρτημένες ανακοινώσεις. Για το λόγο αυτό, θα υπάρξει ειδική συνεδρία των δέκα καλύτερων προφορικών ανακοινώσεων από τις οποίες θα επιλεγούν δύο για χρηματικό βραβείο. Η καλύτερη αναρτημένη θα λάβει ως βραβείο τα δίδακτρα για το Μεταπτυχιακό Πρόγραμμα Σπουδών «Χειρουργικές Λοιμώξεις» του Αριστοτέλειου Πανεπιστημίου Θεσσαλονίκης.

Η επιτυχία του Συνεδρίου στηρίζεται στην ενεργό συμμετοχή όλων.

Με συναδελφικούς χαιρετισμούς

Κωνσταντίνος Γ. Τούτουζας
Καθηγητής Χειρουργικής ΕΚΠΑ
Πρόεδρος Οργανωτικής Επιτροπής

ΒΡΑΒΕΥΘΕΙΣΕΣ
ΠΡΟΦΟΡΙΚΕΣ ΑΝΑΚΟΙΝΩΣΕΙΣ

1ο ΒΡΑΒΕΙΟ Καλύτερης Προφορικής Ανακοίνωσης

ΠΑ 004

ΠΑΡΑΓΟΝΤΕΣ ΚΙΝΔΥΝΟΥ ΓΙΑ ΛΟΙΜΩΞΕΙΣ ΧΕΙΡΟΥΡΓΙΚΟΥ ΠΕΔΙΟΥ ΣΕ ΑΣΘΕΝΕΙΣ ΠΟΥ ΥΠΟΒΑΛΛΟΝΤΑΙ ΣΕ ΕΠΕΙΓΟΥΣΑ ΧΕΙΡΟΥΡΓΙΚΗ ΕΠΕΜΒΑΣΗ

Αριστείδης Παπαδόπουλος, Ελένη Μανιώτη, Ευάγγελος Μπαρκολιάς, Βασιλική Νικολάου, Κωνσταντίνος Ζάκκας, Γεώργιος Καρακαϊδός, Θεοδόσης Κάντας, Νικολέτα Μελισσαρίδου, Γεώργιος Μεϊμάρης

Α' Χειρουργικό Τμήμα, Γενικό Νοσοκομείο Νίκαιας-Πειραιά «Άγιος Παντελεήμων»

ΕΙΣΑΓΩΓΗ: Οι Λοιμώξεις Χειρουργικού Πεδίου (ΛΧΠ) συνιστούν μείζονα επιβάρυνση των χειρουργικών ασθενών καθότι σχετίζονται με αυξημένη νοσηρότητα, θνητότητα, παρατεταμένη νοσηλεία, υψηλότερο ποσοστό νοσηλείας σε ΜΕΘ, αλλά και επανεισαγωγής στο νοσοκομείο και τέλος αυξημένο κόστος. Οι ασθενείς που υποβάλλονται σε επείγουσες χειρουργικές επεμβάσεις διατρέχουν υψηλότερο κίνδυνο για την ανάπτυξη ΛΧΠ σε σχέση με αυτούς που υποβάλλονται σε προγραμματισμένες, επειδή οι επείγουσες επεμβάσεις είναι ρυπαρότερες και πιο μολυσμένες.
ΣΚΟΠΟΣ: Είναι η καταγραφή των ΛΧΠ στην επείγουσα χειρουργική και η ανάλυση των παραγόντων κινδύνου.
ΥΛΙΚΟ & ΜΕΘΟΔΟΙ: Η μελέτη αφορά ασθενείς που υποβλήθηκαν σε επείγουσα επέμβαση Γενικής Χειρουργικής στην κλινική μας, σε μία 5ετία. Η συλλογή των στοιχείων έγινε από το ηλεκτρονικό αρχείο της κλινικής, Έγινε καταγραφή δεδομένων για 1007 ασθενείς, αλλά εξαιρέθηκαν 169 ασθενείς που υποβλήθηκαν σε επείγουσα επέμβαση για λοίμωξη μαλακών μορίων.
ΑΠΟΤΕΛΕΣΜΑΤΑ: Έχουν καταγραφεί και αναλύονται δεδομένα του ασθενή (φύλο, ηλικία, BMI, κάπνισμα, κ.λπ.), δεδομένα της χειρουργικής επέμβασης (είδος επέμβασης, κατηγορία, βαρύτητα, επέμβασης, μεταγγίσεις, νοσηλεία σε ΜΕΘ κ.λπ.) και δεδομένα Λοίμωξης Χειρουργικού Πεδίου (βαθμός ΛΧΠ, παθογόνο, αντιμικροβιακή θεραπεία, μετεγχειρητικές επιπλοκές, ημέρες νοσηλείας συνολικά και πριν την επέμβαση, επανεπέμβαση, τελικό αποτέλεσμα 30 ημερών.
ΣΥΜΠΕΡΑΣΜΑΤΑ: Η επίπτωση των ΛΧΠ, σε ασθενείς που υπεβλήθησαν σε επείγουσες χειρουργικές επεμβάσεις ανέρχεται στο 18,7%. Οι ασθενείς που εμφάνισαν ΛΧΠ ήταν μεγαλύτερης ηλικίας, πιο παχύσαρκοι, είχαν περισσότερες συννοσηρότητες, είχαν υποβληθεί σε βαρύτερες χειρουργικές επεμβάσεις, μεγαλύτερης διάρκειας και είχαν ρυπαρότερες χειρουργικές επεμβάσεις σε σχέση με τους ασθενείς που δεν εμφάνισαν ΛΧΠ.

2ο ΒΡΑΒΕΙΟ Καλύτερης Προφορικής Ανακοίνωσης

ΠΑ 010

ΛΟΙΜΩΞΗ ΣΧΕΤΙΖΟΜΕΝΗ ΜΕ ΚΑΘΕΤΗΡΑ ΚΕΝΤΡΙΚΗΣ ΦΛΕΒΙΚΗΣ ΓΡΑΜΜΗΣ: ΑΠΟΤΕΛΕΣΜΑΤΑ ΠΡΟΟΠΤΙΚΗΣ ΜΕΛΕΤΗΣ

Δημήτριος Βούρος, Γεωργία Ματθαίου, Άννα Μέξη, Δέσποινα Κιμπιζή, Μάξιμος Φρούντζας, Σπυρίδων Στεργιόπουλος, Δημήτριος Θεοδώρου, Κωνσταντίνος Τούτουζας

Α' Προπαιδευτική Πανεπιστημιακή Χειρουργική Κλινική, ΓΝΑ Ιπποκράτειο

ΕΙΣΑΓΩΓΗ: Ο μετεγχειρητικός πυρετός αποτελεί σύνθετο κλινικό ζήτημα που οδηγεί σε αύξηση του χρόνου και του κόστους νοσηλείας. Σκοπός της παρούσας μελέτης ήταν η εκτίμηση της πιθανότητας ο μετεγχειρητικός πυρετός να οφείλεται σε λοίμωξη σχετιζόμενη με καθετήρα κεντρικής φλεβικής γραμμής (ΚΦΓ).
ΥΛΙΚΑ - ΜΕΘΟΔΟΙ: Καταγράφηκαν προοπτικά ασθενείς της Α' Προπαιδευτικής Χειρουργικής Κλινικής ΕΚΠΑ, ΓΝΑ Ιπποκράτειο με μετεγχειρητικό πυρετό. Το πρωτόκολλο εμπύρετου στους ασθενείς αυτούς περιλάμβανε την αφαίρεση της ΚΦΓ και αποστολή του άκρου για καλλιέργεια, καθώς και την αποστολή καλλιεργειών αίματος, ούρων και ακτινογραφία θώρακος. Καταγράφηκε, επίσης, η ημέρα εμφάνισης εμπύρετου, τα αίτια μετεγχειρητικού πυρετού καθώς και τα αποτελέσματα των καλλιεργειών γραμμής, αίματος και ούρων.
ΑΠΟΤΕΛΕΣΜΑΤΑ: Συνολικά 189 ασθενείς συμπεριλήφθηκαν στη μελέτη εκ των οποίων 110 άντρες και 79 γυναίκες. Το προβλεπτικό σημείο για μετεγχειρητικό εμπύρετο που οφείλεται σε λοίμωξη σχετιζόμενη με ΚΦΓ υπολογίστηκε στις 7 ημέρες. Η ευαισθησία αυτού του σημείου ήταν 57%, η ειδικότητα 63%, η θετική προγνωστική του αξία 33%, ενώ η αρνητική προγνωστική του αξία ήταν 82%. Η μονοπαραγοντική ανάλυση έδειξε σημαντικά μεγαλύτερα ποσοστά λοίμωξης που σχετίζεται με ΚΦΓ όταν το εμπύρετο παρατηρείται μετά την 7η μετεγχειρητική ημέρα ($p=0.02$), σε επείγουσες επεμβάσεις ($p=0.003$), όταν απομονώνονται περισσότερα του ενός παθογόνα στην καλλιέργεια ($p=0.001$)και όταν η καλλιέργεια ούρων ήταν θετική ($p=0.003$). Η πολυπαραγοντική ανάλυση επιβεβαίωσε τις παραπάνω συσχετίσεις εκτός από την αύξηση της λοίμωξης που σχετίζεται με ΚΦΓ όταν το εμπύρετο παρατηρείται μετά την 7η μετεγχειρητική ημέρα (p=0.405).
ΣΥΜΠΕΡΑΣΜΑ: Ο μετεγχειρητικός πυρετός που εμφανίζεται νωρίτερα της 7ης μετεγχειρητικής ημέρας δε φαίνεται να σχετίζεται με λοίμωξη από καθετήρα ΚΦΓ.

3ο ΒΡΑΒΕΙΟ Καλύτερης Προφορικής Ανακοίνωσης

ΠΑ 003

Η ΕΠΙΠΤΩΣΗ ΛΟΙΜΩΞΕΩΝ ΧΕΙΡΟΥΡΓΙΚΟΥ ΤΡΑΥΜΑΤΟΣ ΜΕΤΑ ΑΠΟ ΕΠΕΜΒΑΣΕΙΣ ΠΑΧΕΟΣ ΕΝΤΕΡΟΥ ΣΤΗΝ ΧΕΙΡΟΥΡΓΙΚΗ ΚΛΙΝΙΚΗ ΤΟΥ ΠΑΝΕΠΙΣΤΗΜΙΑΚΟΥ ΓΕΝΙΚΟΥ ΝΟΣΟΚΟΜΕΙΟΥ ΠΑΤΡΩΝ

Κωνσταντίνος Μπουχάγιερ, Κωνσταντίνα Κίτσου, Ανδρέας Αντζουλάς, Βασιλική Γαραντζιώτη, Νικόλαος Δράκος, Ιωάννα Λύρα, Αγγελική Σταθακάρου, Βασίλειος Σπυρόπουλος, Αγάθη-Παναγιώτα Σπυροπούλου, Φράνκο Μουλίτα, Γεώργιος Θεοφάνης, Γεώργιος Σκρουμπής, Ιωάννης Μαρούλης

Χειρουργική κλινική Πανεπιστημιακού Γενικού Νοσοκομείου Πατρών

ΕΙΣΑΓΩΓΗ: Οι λοιμώξεις χειρουργικού τραύματος αποτελούν μία συχνή επιπλοκή μετά από επεμβάσεις που αφορούν το παχύ έντερο. Ασθενείς που καπνίζουν, ηλικιωμένοι, παχύσαρκοι, που λαμβάνουν ανοσοκατασταλτικά φάρμακα ή έχουν ιστορικό αγγειοπάθειας και καρδιαγγειακών συμβαμάτων κινδυνεύουν περισσότερο από την εμφάνιση λοιμώξεων χειρουργικού τραύματος.
ΥΛΙΚΟ ΚΑΙ ΜΕΘΟΔΟΙ: Στη Χειρουργική κλινική του ΠΓΝ Πατρών διενεργήθηκαν από 1/7/2021 έως 25/9/2023 380 κολο-ορθικές επεμβάσεις οι οποίες αφορούν προγραμματισμένα χειρουργεία και επείγοντα χειρουργεία. Σε όλα τα προγραμματισμένα χειρουργεία χορηγείται προεγχειρητικά rifacol+metronidazole και γίνεται καθαρισμός του εντέρου με Klean Prep και υποκλυσμούς. Παράλληλα με την εισαγωγή στην αναισθησία χορηγείται μία δόση IV αντιβίωσης.
ΑΠΟΤΕΛΕΣΜΑΤΑ: Στις 380 κολο-ορθικές επεμβάσεις, λοιμώξεις χειρουργικού τραύματος παρουσιάστηκαν σε 45 περιστατικά (11%). Από αυτές στα 43 περιστατικά οι λοιμώξεις ήταν επιφανειακές και αντιμετωπίσθηκαν συντηρητικά με αντιβίωση, διάνοιξη και καθαρισμό του τραύματος ενώ σε δύο περιστατικά είχαμε σοβαρές εν τω βάθει λοιμώξεις με εκτεταμένη κυτταρίτιδα που αντιμετωπίσθηκαν με προωθημένα σχήματα αντιβιοτικών ενώ σε ένα περιστατικό λόγω συνυπάρχουσας διαφυγής από κολο-ορθική αναστόμωση απαιτήθηκε λαπαροτομία, καθαρισμός και διενέργεια Ioopειλεοστομίας.
ΣΥΜΠΕΡΑΣΜΑΤΑ: Οι λοιμώξεις χειρουργικού τραύματος μετά από κολο-ορθικές επεμβάσεις είναι συχνές και προκαλούν επιβάρυνση του ασθενούς και αυξάνουν τον χρόνο και το κόστος νοσηλείας. Απαιτείται εξέλιξη των πρωτοκόλλων ανά κλινική με σκοπό την ελάττωση της επίπτωσης των χειρουργικών λοιμώξεων.

ΒΡΑΒΕΥΘΕΙΣΕΣ
ΑΝΑΡΤΗΜΕΝΕΣ ΑΝΑΚΟΙΝΩΣΕΙΣ

1ο ΒΡΑΒΕΙΟ Καλύτερης Αναρτημένης Ανακοίνωσης

AA 027

ΕΝΔΙΑΦΕΡΟΥΣΑ ΠΕΡΙΠΤΩΣΗ ΑΝΤΙΜΕΤΩΠΙΣΗΣ ΠΟΛΥΤΡΑΥΜΑΤΙΑ ΜΕ SHOCK ΣΕ ΟΨΙΜΗ ΦΑΣΗ ΝΟΣΗΛΕΙΑΣ ΣΕ ΧΕΙΡΟΥΡΓΙΚΗ ΜΕΘ

Δέσποινα Τσαλκατίδου, Περσεφόνη Γιόγγα, Κυριάκος Σαββόπουλος, Αθανάσιος Καραμανώλης, Πάτροκλος Γούλας, Σπυριδούλα Βασιλιάγκου, Δανιήλ Παραμυθιώτης, Αντώνιος Μιχαλόπουλος

Χειρουργική ΜΕΘ, Α' Προπαιδευτική Χειρουργική Κλινική Α.Π.Θ., Πανεπιστημιακό Γενικό Νοσοκομείο Θεσσαλονίκης «ΑΧΕΠΑ»

ΕΙΣΑΓΩΓΗ: Η παρουσίαση διαγνωστικής προσέγγισης και αντιμετώπισης shock σε πολυτραυματία μετά 37 ημέρες νοσηλείας σε ΜΕΘ.
ΥΛΙΚΟ ΚΑΙ ΜΕΘΟΔΟΙ: Ασθενής, άρρεν 59 ετών, διακομίσθηκε στο shock room του τμήματος επειγόντων περιστατικών μετά από αναφερόμενη πτώση από μεγάλο ύψος. Πραγματοποιήθηκε πλήρης απεικονιστικός και εργαστηριακό έλεγχος με παθολογικά ευρήματα από πολλά συστήματα (κρανιοεγκεφαλική κάκωση, υποσκληρίδιο αιμάτωμα, κατάγματα σπλαχνικού κρανίου, πλευρών, ωμοπλάτης, θλάσεις πνευμόνων, πνευμοθώρακα και ρήξη σπληνός). Υποβλήθηκε σε διασωλήνωση, παρακολούθηση ενδοκρανιακής πίεσης και εμβολισμό σπληνικής αρτηρίας. Ακολούθησε μία μακρά νοσηλεία στη ΜΕΘ υπό καταστολή, αναλγησία και μηχανικό αερισμό. Μετά από 37 ημέρες νοσηλείας και έχοντας παρουσιάσει σημαντική βελτίωση της γενικής του κατάστασης, παρουσίασε υψηλό εμπύρετο και ανθεκτικό shock. Οι αιμοδυναμικές παράμετροι ήταν SAP: 55/70mmHg, CI <2, SVV ~20%. Το ΗΚΓ και το διαθωρακικό ECHO δεν ανέδειξαν κάποια διαταραχή. Ενδεικτικά στοιχεία του εργαστηριακού ελέγχου ήταν WBC: 54,03K/μL, PLT: 303K/μL, CRP: 14.5mg/dl, PCT: 49.37ng/ml και D-Dimers: 2779ng/ml. Ο ασθενής βρισκόταν υπό τριπλή στοχευμένη αντιμικροβιακή αγωγή λόγω θετικών αιμοκαλλιεργειών καθώς επίσης αντιπηκτική και αντιαιμοπεταλιακή αγωγή. Η υποστήριξη περιελάμβανε τριπλή αγωγή με αγγειοδραστικά φάρμακα και κλιμάκωση με ινότροπα φάρμακα (NORADR, vasopressin, ADR). Η αρχική σκέψη κατευθύνθηκε σε σηπτικό shock, λόγω των δεικτών φλεγμονής και του ιστορικού.
ΑΠΟΤΕΛΕΣΜΑΤΑ: Η αξονική τομογραφία θώρακος και κοιλίας που ακολούθησε αποκάλυψε μαζική πνευμονική εμβολή. Ακολούθησε θρομβόλυση (alteplase) με θετική εξέλιξη.
ΣΥΜΠΕΡΑΣΜΑΤΑ: Η πνευμονική εμβολή είναι μία σοβαρή και «ύπουλη» επιπλοκή στον βαρέως πάσχοντα ασθενή που αρκετές φορές δεν έχει την τυπική εικόνα και τα διαγνωστικά κριτήρια. Η πιθανότητα να υποκρύπτεται σε ανθιστάμενο σηπτικό shock πρέπει να περιλαμβάνεται στη διαφορική διάγνωση και να γίνεται προσπάθεια τεκμηρίωσης ή αποκλεισμού.

2ο ΒΡΑΒΕΙΟ Καλύτερης Αναρτημένης Ανακοίνωσης

AA 032

ΕΠΕΙΓΟΥΣΑ ΛΑΠΑΡΟΤΟΜΙΑ ΓΙΑ ΠΕΡΙΣΦΙΓΜΕΝΗ ΟΣΧΕΟΒΟΥΒΩΝΟΚΗΛΗ ΕΠΙ ΝΕΚΡΩΣΗΣ ΚΑΙ ΔΙΑΤΡΗΣΗΣ ΤΥΦΛΟΥ ΕΝΤΟΣ ΤΟΥ ΚΗΛΙΚΟΥ ΣΑΚΟΥ

Ανδρέας Λαρεντζάκης[1], Μήνα Κουτρούλη[2], Ναταλία Καρατζάνου[2], Γαβριέλλα Ζωή Βρακοπούλου[3]
[1]European University Cyprus, [2]Ιατρική Σχολή ΕΚΠΑ, [3]Ιατρικό Κέντρο Αθηνών

ΕΙΣΑΓΩΓΗ: Η νέκρωση και διάτρηση παχέος εντέρου λόγω περισφιγμένης οσχεοβουβωνοκήλης είναι σπάνια. Παρακάτω περιγράφεται διαχείριση ασθενούς με εκτεταμένη λοίμωξη μαλακών μορίων μετά από διάτρηση του τυφλού εντός του κηλικού σάκου.
ΥΛΙΚΟ ΚΑΙ ΜΕΘΟΔΟΙ: Άνδρας 50 ετών, με γνωστή ανατασσόμενη οσχεοβουβωνοκήλη δεξιά, προσήλθε με κλινική εικόνα λοίμωξης και εμπύρετο από 2-ημέρου. Η κλινική εξέταση ανέδειξε διόγκωση και άλγος δεξιού οσχέου, με ερυθρότητα και θερμότητα. Ο εργαστηριακός έλεγχος έδειξε λευκοκυττάρωση με εκσεσημασμένη αύξηση CRP και μεταβολική οξέωση. Μετά την αρχική αντιμετώπιση (ABCDE), χορηγήθηκε φθόροκινολόνη 2ης γενίας, μετροινιδαζόλη και διενεργήθηκε CT ΑΚΚ με iv σκιαγραφικό. Αναγνωρίστηκε η παρουσία του τελικού ειλεού και του τυφλού εντός του οσχέου με σημεία ρήξης αυτού. Ο ασθενής υπεβλήθη σε ερευνητική λαπαροτομία, όπου κατέστη αδύνατη η ανάταξη του περιεχομένου λόγω αυξημένου οιδήματος και για το λόγο αυτό κρίθηκε αναγκαία επιπλέον προσπέλαση μέσω τομής στη βουβωνική χώρα. Επιβεβαιώθηκε η νέκρωση και ρήξη του τυφλού, ελήφθησαν καλλιέργειες και διενεργήθηκε δεξιά ημικολεκτομή. Έγινε πλύση των κοιλοτήτων και τοποθετήθηκαν παροχετεύσεις.
ΑΠΟΤΕΛΕΣΜΑΤΑ: Ο ασθενής ανένηψε με σταδιακή υποχώρηση των δεικτών φλεγμονής. Την 3η μτχ εμφάνισε μικρή συλλογή στο χειρουργικό τραύμα, η οποία παροχετεύθηκε και εστάλη για καλλιέργεια. Υπό λοιμωξιολογική καθοδήγηση, η ενδοφλέβια αγωγή τροποποιήθηκε με βάση τις καλλιέργειες (Ent. faecium, Ent. faecalis, Str. anginosus, Staph. epidermidis). Ο ασθενής εξήλθε την 10η μτχ ημέρα και συνέχισε την αγωγή p.o. υπό στενή κλινοεργαστηριακή παρακολούθηση.
ΣΥΜΠΕΡΑΣΜΑΤΑ: Η άμεση απομάκρυνση και ταυτοποίηση του λοιμογόνου παράγοντα είναι καθοριστική για την έκβαση ασθενών με χειρουργικές λοιμώξεις. Η εξατομικευμένη αντιβιοτική αγωγή, υπό εξειδικευμένη καθοδήγηση πρέπει να είναι σύμφωνη με τις ανανεωμένες κατευθυντήριες οδηγίες προς όφελος του ασθενούς.

ΒΡΑΒΕΥΘΕΙΣΕΣ
ΠΑΡΟΥΣΙΑΣΕΙΣ ΚΛΙΝΙΚΩΝ ΠΕΡΙΣΤΑΤΙΚΩΝ

ΟΛΥΜΠΙΑΔΑ
ΧΕΙΡΟΥΡΓΙΚΩΝ ΛΟΙΜΩΞΕΩΝ

1ο ΒΡΑΒΕΙΟ Ολυμπιάδα Χειρουργικών Λοιμώξεων

ΠΑΟ 009

LATE SURGICAL MANAGEMENT OF A COMPLICATED ENTERO-ATMOSPHERIC FISTULA: IS THIS THE OPTIMAL STRATEGY?

Maximos Frountzas, Alexandros Chamzin, Dimitrios Vouros, Konstantinos G. Toutouzas
First Propaedeutic Department of Surgery, NKUA, Hippocration GHA

INTRODUCTION: Entero-atmospheric fistula is a rare complication of urgent or damage control laparotomies, that has been associated to significant morbidity and mortality rates. Late management seems to be preferred, but individualization according to patients' needs and complications' control has to be considered.
CASE: A 42-years old man was referred due to a midline entero-atmospheric fistula. His medical history included an open appendectomy during childhood and trigeminal neuralgia under carbamazepine medication. The patient underwent adhesiolysis due to bowel obstruction. Twenty days after this operation, the patient presented an abscess in the midline incision, that was and bowel content came out; thus, an exploratory laparotomy was performed and multiple bowel perforation was revealed. Two Pezzer drainage tubes were placed in two obvious bowel holes, the skin was sutured without abdominal wall closure and the patient was referred to our department. Computed tomography (CT) with oral contrast revealed three different fistula tracts to the atmosphere. The main therapeutic strategy was based on local control and reduction of fistula outpout. Therefore, feeding was restricted, broad spectrum antibiotics and supportive were administered. When fistula losses reached minimum levels, antibiotics were de-escalated and negative pressure wound management system was applied. However, 6 weeks later, due to high fistula output the patient was led to the operation room. The middle part of jejunum and ileocecum were excised; thus, two anastomoses were performed. Abdominal wall was closed after anterior component separation. The patient presented postoperative catheter-related bloodstream infection and ileus, that were managed conservatively, and was discharged 11 days after surgery.
EDUCATIONAL HIGHLIGHTS: The management of entero-atmospheric fistulae should be based on individualization according to patients' needs. Nevertheless, the optimum supportive care until definite surgery could be crucial for a successful outcome.

2ο ΒΡΑΒΕΙΟ Ολυμπιάδα Χειρουργικών Λοιμώξεων

ΠΑΟ 008

ΔΙΑΤΡΗΣΗ ΔΩΔΕΚΑΔΑΚΤΥΛΟΥ ΚΑΙ ΟΠΙΣΘΟΠΕΡΙΤΟΝΑΪΚΟ ΑΠΟΣΤΗΜΑ ΜΕΤΑ ΑΠΟ ΕΝΔΟΣΚΟΠΙΚΗ ΠΑΛΙΝΔΡΟΜΗ ΧΟΛΑΓΓΕΙΟΠΑΓΚΡΕΑΤΟΓΡΑΦΙΑ: ΠΑΡΟΥΣΙΑΣΗ ΠΕΡΙΣΤΑΤΙΚΟΥ

Αδάμ Μυλωνάκης[1], Αλέξανδρος Κοζαδίνος[1], Μάρκος Δεσποτίδης[1], Χρυσοβαλάντης Βεργαδής[2], Πανταζής-Μιχαήλ Βουτσινάς[3], Δημήτριος Σχίζας[1], Ευάγγελος Φελέκουρας[1]

[1]Α' Χειρουργική Κλινική, Εθνικό και Καποδιστριακό Πανεπιστήμιο Αθηνών, ΓΝΑ «Λαϊκό», [2]Τμήμα Επεμβατικής Ακτινολογίας, ΓΝΑ «Λαϊκό», [3]Παθολογική Φυσιολογία, ΓΝΑ «Λαϊκό»

ΕΙΣΑΓΩΓΗ: Η διάτρηση του δωδεκαδακτύλου μετά από Ενδοσκοπική Παλίνδρομη Χολαγγειοπαγκρεατογραφία- Endoscopic Retrograde Cholangiopancreatography (ERCP) αποτελεί μία σπάνια αλλά κλινικά σημαντική επιπλοκή η οποία απαιτεί πολυπαραγοντική αντιμετώπιση.
ΠΑΡΟΥΣΙΑΣΗ ΠΕΡΙΣΤΑΤΙΚΟΥ: Παρουσιάζουμε την περίπτωση ενός άνδρα 58 ετών ο οποίος τρεις ημέρες μετά τη διενέργεια ERCP και σύγχρονης λαπαροσκοπικής χολοκυστεκτομής εμφάνισε κοιλιακό άλγος και εμπύρετο. Ο ασθενής υποβλήθηκε αλλαχού σε αξονική τομογραφία, η οποία ανέδειξε την παρουσία οπισθοπεριτοναϊκού αποστήματος, το οποίο και παροχετεύτηκε υπό αξονικό τομογράφο. Η αρχική, αλλά και μεταγενέστερες καλλιέργειες, ανέδειξε λοίμωξη από πολυανθεκτικό στέλεχος Klebsiella pneumoniae. Κατά την προσέλευση του ασθενούς στην Κλινική μας, λόγω παραμονής του αποστήματος και μη βελτιούμενης κλινικής εικόνας, υποβλήθηκε εκ νέου σε παροχέτευση υπό αξονικό τομογράφο. Παρά τις παρεμβάσεις και την προωθημένη αντιβιοτική αγωγή, ο ασθενής παρέμεινε εμπύρετος οπότε και υποβλήθηκε σε ερευνητική λαπαροτομία. Κατά τη διάρκεια της επέμβασης, επιβεβαιώθηκε η διάτρηση του δωδεκαδακτύλου μέσω χορήγησης μπλε του μεθυλενίου από το ρινογαστρικό σωλήνα, το οποίο χρωμάτισε τον οπισθοπεριτοναϊκό χώρο. Αντίθετα, η ακριβής θέση της διάτρησης του δωδεκαδακτύλου δεν ήταν δυνατό να ανευρεθεί, καθώς αυτή εντοπιζόταν στην 3η ή 4η μοίρα του. Συνεπώς, διενεργήθηκε γαστρο-έντερο αναστόμωση (ΓΕΑ) και τοποθέτηση σωλήνα Kehr στο δωδεκαδακτυλικό βολβό χωρίς να πραγματοποιηθεί δωδεκαδακτυλικός αποκλεισμός. Αφαιρέθηκε νεκρωτικός ιστός από τον οπισθοπεριτοναϊκό χώρο και τοποθετήθηκαν σωλήνες παροχέτευσης στην περιοχή του αποστήματος. Μετά τη λαπαροτομία, ο ασθενής εμφάνισε κλινικοεργαστηριακή βελτίωση και ανέχθηκε ικανοποιητικά τη σίτιση. Η απουσία διαφυγής επιβεβαιώθηκε με χορήγηση μπλε του μεθυλενίου και διάβαση ανωτέρου πεπτικού, οπότε ο ασθενής έλαβε εξιτήριο την 39η μετεγχειρητική ημέρα σε καλή κλινική κατάσταση. Ωστόσο, πέντε ημέρες μετά το εξιτήριο, εισήχθη ξανά λόγω νέου εμπυρέτου. Σε αξονική τομογραφία αναδείχθηκε ραχιαία επέκταση του αποστήματος, το οποίο παροχετεύτηκε διαδερμικά από τη ράχη και τοποθετήθηκαν εντός της κοιλότητας παροχετεύσεις τύπου Penrose. Ο ασθενής έλαβε εξιτήριο 7 ημέρες μετά την τελευταία παροχέτευση ενώ σε αξονική τομογραφία ένα μήνα αργότερα αναδείχθηκε πλήρης υποχώρηση του αποστήματος.
ΣΥΖΗΤΗΣΗ: Το περιστατικό αυτό εμφανίζει τόσο διαγνωστικές όσο και θεραπευτικές προκλήσεις. Αρχικά, η διάγνωση της διάτρησης του δωδεκαδακτύλου πραγματοποιήθηκε καθυστερημένα και μετά την ανάπτυξη οπισθοπεριτοναϊκού αποστήματος. Επίσης αυτή αφορούσε τα λιγότερο συνήθη για αυτή την επιπλοκή 3η ή 4η μοίρα του δωδεκαδακτύλου. Παρά τις δύο προσπάθειες παροχετεύσεις υπό αξονικό τομογράφο, ο ασθενής δεν εμφάνισε κλινική βελτίωση οπότε και υποβλήθηκε σε ερευνητική λαπαροτομία, όπου και δεν αναδείχθηκε η ακριβής θέση της διάτρησης. Επιπλέον,

στην καλλιέργεια υλικού από το απόστημα αναπτύχθηκε ένα πολυανθεκτικό στέλεχος Klebsiella pneumoniae, η θεραπεία του οποίου απαίτησε την παρατεταμένη χορήγηση ενός συνδυασμού προωθημένων αντιβιωτικών. Τέλος, παρά την αρχική βελτίωση μετά τη λαπαροτομία, ο ασθενής παρουσίασε υποτροπή του αποστήματος, το οποίο επεκτάθηκε αυτή τη φορά ραχιαία και παροχετεύτηκε επιτυχώς από τη ράχη.

ΣΥΜΠΕΡΑΣΜΑ: Το περιστατικό αυτό υποδεικνύει την πολυπλοκότητα της διαχείριση των επιπλοκών της ERCP και υπογραμμίζει την ανάγκη για μια διεπιστημονική προσέγγιση τους. Τονίζει επιπλέον την ανάγκη της συνεχούς παρακολούθησης ασθενών με οπισθοπεριτοναϊκό απόστημα, καθώς μία αρχικά επιτυχημένη αντιμετώπιση τους δεν εξαλείφει τον κίνδυνο επέκτασης ή υποτροπής.

3ο ΒΡΑΒΕΙΟ Ολυμπιάδα Χειρουργικών Λοιμώξεων

ΠΑΟ 005

ΑΝΤΙΜΕΤΩΠΙΣΗ ΚΑΙ ΔΙΑΧΕΙΡΙΣΗ ΕΚΤΕΤΑΜΕΝΗΣ ΝΕΚΡΩΤΙΚΗΣ ΛΟΙΜΩΞΗΣ ΜΑΛΑΚΩΝ ΜΟΡΙΩΝ ΚΑΤΩ ΑΚΡΟΥ ΣΕ ΑΣΘΕΝΗ ΜΕ ΠΑΡΑΜΕΛΗΜΕΝΗ ΠΕΡΙΕΔΡΙΚΗ ΣΗΨΗ ΜΕ ΤΗ ΧΡΗΣΗ ΜΕΛΙΟΥ ΚΑΙ ΑΝΤΙΣΗΠΤΙΚΟΥ ΔΙΑΛΥΜΑΤΟΣ ΔΙΑΣΠΑΣΗΣ ΤΗΣ ΒΙΟΜΕΜΒΡΑΝΗΣ

Δημοσθένης Κούππας, Καλλιόπη Σταυράτη, Μαρία Μειτανίδου, Ιωάννης Γαλάνης

Β΄ Προπαιδευτική Χειρουργική Κλινική, Ιατρική Σχολή Α.Π.Θ., Γενικό Νοσοκομείο Θεσσαλονίκης «Ιπποκράτειο»

ΕΙΣΑΓΩΓΗ: Η νεκρωτική απονευρωσίτιδα αποτελεί μία σπάνια, σοβαρή και ταχέως εξελισσόμενη λοίμωξη των εν τω βάθει περιτονιών με επέκταση στους μύες, στον υποδόριο ιστό και στο δέρμα. Ανήκει στις νεκρωτικές λοιμώξεις δέρματος και μαλακών μορίων και εκδηλώνεται συχνότερα στο περίνεο και τα κάτω άκρα. Η νόσος παρουσιάζει αυξημένη νοσηρότητα και θνητότητα η οποία αγγίζει το 30%.
ΠΕΡΙΣΤΑΤΙΚΟ: Ασθενής άρρεν, 45 ετών, διαγνώσθηκε με νεκρωτική απονευρωσίτιδα περινέου και δεξιού κάτω άκρου, σε έδαφος παραμελημένου περιεδρικού αποστήματος. Αρχικά, νοσηλεύτηκε σε περιφερειακό νοσοκομείο, όπου υποβλήθηκε σε επανειλημμένες διανοίξεις του αποστήματος και δημιουργία τελικής κολοστομίας. Η CT απεικόνιση ανέδειξε ελεύθερο αέρα στην ελάσσονα πύελο και ενδομυικά στον δεξιό μηρό. Λόγω επιδείνωσης της κλινικής εικόνας, ο ασθενής διακομίστηκε στην κλινική μας. Κατά την κλινική εξέταση διαπιστώθηκε εκτεταμένη φλεγμονή του δεξιού κάτω άκρου από το ριζομήριο έως και τις τελικές φάλαγγες. Το άκρο εμφάνιζε οίδημα ανά σάρκα και εντονότατο άλγος κατά την ψηλάφηση. Ο εργαστηριακός έλεγχος ανέδειξε WBC: 44,500/μL , CRP: 176mg/L, CPK: 2565 U/L, Hb: 8,2g/dL και Ca: 6,6mg/dL. Διενεργήθηκε triplex φλεβών, το οποίο ανέδειξε σημαντικού βαθμού οίδημα των μαλακών μορίων, χωρίς εικόνα θρόμβωσης των φλεβών. Ο ασθενής αντιμετωπίστηκε άμεσα με εκτέλεση εκτεταμένων σχάσεων καθ' όλο το μήκος του κάτω άκρου και περιμετρικά αυτού και ενδελεχή παροχέτευση του συνόλου των αποστηματικών συλλογών. Οι νεκρωμένες περιτονίες όπου αυτό ήταν δυνατό, απομακρύνθηκαν είτε με εκτομή, είτε με απόξεση και τοποθετήθηκαν μαλακές παροχετεύσεις. Ο ασθενής ξεκίνησε να λαμβάνει προεγχειρητικά ενδοφλέβια αντιβιοτική αγωγή ευρέως φάσματος, η οποία στη συνέχεια τροποποιήθηκε με βάση τα αποτελέσματα των καλλιεργειών. Τα μικρόβια που απομονώθηκαν ήταν enterococcus faecium, pseudomonas aeruginosa και acinetobacter baumanni. Τα τραύματα τα οποία καταλείφθησαν αντιμετωπίστηκαν με έκπλυση με αντισηπτικό διάλυμα και εφαρμογή μελιού, ενώ μετά από την πρώτη εβδομάδα, η συχνότητα των αλλαγών αραίωσε με συνέπεια να πραγματοποιούνται κάθε 48 ώρες. Η κοκκιοποίηση και η επούλωση των τραυμάτων διήρκησε 1 μήνα και έλαβε εξιτήριο σε άριστη κατάσταση.
ΕΚΠΑΙΔΕΥΤΙΚΑ ΣΗΜΕΙΑ:
- Η νεκρωτική απονευρωσίτιδα, αποτελεί μία επείγουσα κατάσταση, χαμηλής κλινικής υποψίας, η οποία χαρακτηρίζεται από υψηλή νοσηρότητα και θνητότητα.
- Η έγκαιρη διάγνωση και χειρουργική αντιμετώπιση είναι ζωτικής σημασίας, καθώς ο επαρκής και άμεσος χειρουργικός καθαρισμός οδηγεί σε σημαντική αύξηση του ποσοστού επιβίωσης.
- Τα ευμεγέθη ρυπαρά μετεγχειρητικά ελλείμματα είναι δύσκολο να αντιμετωπιστούν. Χρήζουν αφοσίωσης του ιατρικού και νοσηλευτικού προσωπικού και τήρηση του ανάλογου πρωτοκόλλου κατά τις αλλαγές. Η διαχείριση της επούλωσης αυτών των τραυμάτων με χρήση μελιού και ισχυρού αντισηπτικού διαλύματος αποδεικνύεται μία αποτελεσματική, οικονομική και ασφαλής μέθοδος.

3ο ΒΡΑΒΕΙΟ Ολυμπιάδα Χειρουργικών Λοιμώξεων

ΠΑΟ 002

ΑΝΟΙΧΤΗ ΚΟΙΛΙΑ ΓΙΑ ΤΗΝ ΑΝΤΙΜΕΤΩΠΙΣΗ ΔΕΥΤΕΡΟΠΑΘΟΥΣ ΠΕΡΙΤΟΝΙΤΙΔΑΣ

Παναγιώτης Χαριτίδης, Ορέστης Ιωαννίδης, Γεώργιος Γεμουσακάκης, Σταμάτιος Αγγελόπουλος

Δ΄ Χειρουργική Κλινική, Ιατρική Σχολή, Αριστοτέλειο Πανεπιστήμιο Θεσσαλονίκης, Γενικό Νοσοκομείο «Γ. Παπανικολάου», Θεσσαλονίκη

ΕΙΣΑΓΩΓΗ: Η δευτεροπαθής περιτόνιτιδα είναι η πιο συχνή μορφή περιτονίτιδας. Στην αντιμετώπιση της σε ορισμένες περιπτώσεις είναι απαραίτητη η εφαρμογή της τεχνικής της ανοιχτής κοιλίας.
ΣΚΟΠΟΣ: Σκοπός της εργασίας είναι η παρουσίαση ενός ενδιαφέροντος και διδακτικού περιστατικού δευτεροπαθούς περιτονίτιδας έπειτα από ρήξη κοίλου σπλάγχνου που αντιμετωπίστηκε με την τεχνική αυτή και το οποίο επεπλάκη και με την ανάπτυξη συνδρόμου οξείας εντερικής ανεπάρκειας.
ΠΑΡΟΥΣΙΑΣΗ ΠΕΡΙΣΤΑΤΙΚΟΥ: Άρρεν ασθενής 54 ετών υπεβλήθη σε τοποθέτηση κοιλιοπεριτοναϊκού καθετήρα, που επεπλάκη με κάκωση λεπτού εντέρου και αντιμετωπίστηκε με συρραφή αυτού. Μετεγχειρητικά εμφάνισε αποφρακτικό ειλεό με λευκοκυττάρωση. Η CT κοιλίας ανέδειξε πνευμοπεριτόναιο, μεγάλη ποσότητα ελεύθερου υγρού και απόφραξη λεπτού εντέρου. Υπεβλήθη σε ερευνητική λαπαροτομία λόγω γενικευμένης περιτονίτιδας σε έδαφος διάτρησης λεπτού εντέρου όπου έγινε εντερεκτομή με πλαγιοπλάγια αναστόμωση και σύγκλειση της κοιλίας. Κατά τη νοσηλεία στη ΜΕΘ ο ασθενής την 9η μετεγχειρητική έγινε σηπτικός και η αξονική κοιλίας έδειξε σηπτική πυλαιοφλεβίτιδα και ενδοκοιλιακά αποστήματα. Υπεβλήθη σε ερευνητική λαπαροτομία όπου ενευρέθη διάσπαση της αναστόμωσης, και έγιναν πλύσεις της περιτοναϊκής κοιλότητας, δίκαννος ειλεοστομία και τοποθέτηση ενδοκοιλιακού VAC. Τίθεται σε θεραπεία διάσωσης. Στη λαπαροτομία επανελέγχου ανευρέθη παγωμένη κοιλιά Bjork 3A. Ο ασθενής βελτιώνεται αιμοδυναμικά και γίνεται σύγκλειση της κοιλίας. Ο ασθενής εμφανίζει οξεία εντερική ανεπάρκεια τύπου 2 και γίνεται υποστήριξη αυτού με συνδυασμό εντερικής και παρεντερικής διατροφής. Η πορεία του στη ΜΕΘ επιπλέκεται με πολλαπλά σηπτικά επεισόδια από ενδονοσοκομειακές λοιμώξεις. Ο ασθενής αποδεσμεύεται από τη ΜΕΘ μετά από πολυήμερη νοσηλεία και νοσηλεύεται στη χειρουργική κλινική. Μετά από μακρόχρονη νοσηλεία επιτυγχάνεται σύγκλειση της εντεροστομίας και εξέρχεται την 192η ημέρα.
ΕΚΠΑΙΔΕΥΤΙΚΑ ΣΗΜΕΙΑ:
1. Τρόποι αντιμετώπισης δευτεροπαθούς περιτονίτιδας.
2. Ύπαρξη της "ανοιχτής κοιλιάς" ως όπλο στην φαρέτρα του χειρουργού
3. Οφέλη και κίνδυνοι του ενδοκοιλιακού VAC
4. Σημασία της υποστήριξης θρέψης στην διαχείριση χειρουργικών λοιμώξεων.

ΕΛΛΗΝΙΚΗ ΕΤΑΙΡΕΙΑ
ΧΕΙΡΟΥΡΓΙΚΩΝ ΛΟΙΜΩΞΕΩΝ